

KURS
„BIOLOGIA POD KLUCZ"

UKŁAD SZKIELETOWY

Prezentacja jest chroniona prawnie przed kopiowaniem bez pisemnej zgody autora i stanowi „utwór" i w myśl Ustawy z dnia 4 lutego 1994 r. o prawie autorskim i prawach pokrewnych (Dz. U. z 1994 r., Nr 24, poz. 83 z późn. zm.).

PODSTAWA PROGRAMOWA 2025



1. Rozpoznaje (na modelu, schemacie, rysunku) kości szkieletu osiowego, obręczy i kończyn człowieka.

2. Rozpoznaje (na modelu, schemacie, rysunku) rodzaje połączeń kości i określa ich funkcje.

3. Wyjaśnia wpływ odżywiania się (w tym suplementacji) i aktywności fizycznej na rozwój oraz stan kości człowieka.

FUNKCJE SZKIELETU



- szkielet umożliwia poruszanie się tworząc **bierną** część układu ruchu,
- stanowi **miejsce przyczepu mięśni** poprzecznie prążkowanych szkieletowych,
- utrzymuje ciało w pozycji pionowej oraz dźwiga masę ciała,
- stanowi **rusztowanie podtrzymujące i chroniące narządy wewnętrzne** przed urazami
- jest magazynem soli mineralnych np. soli wapnia
- kości zawierają **szpik kostny czerwony**, w którym powstają komórki krwi,
- kości zawierają **szpik kostny żółty**, w którym magazynowane są tłuszcze.

KOŚCI W RÓŻNYCH OKRESACH ŻYCIA CZŁOWIEKA



Kości noworodków i dzieci zawierają niewiele składników mineralnych i składają się w części z **tkanki chrzęstnej**. Dlatego są **giętkie** i **elastyczne**, a tym samym **odporne na złamania**.

Noworodek ma około **270** kości. W czasie wzrostu i rozwoju część z nich **zrasta się ze sobą**, dlatego po zakończeniu procesu wzrostu szkielet składa się już tylko z **206** kości. Średnia waga szkieletu to **10 kilogramów u kobiet i 12 kilogramów u mężczyzn.**

U osób starszych, po 45. roku życia, następuje zmniejszenie syntezy kolagenu, a także przeważa proces **demineralizacji**, co osłabia odporność fizyczną kości — stają się one **kruche** i bardziej **łamliwe**.



BUDOWA KOŚCI

BUDOWA KOŚCI DŁUGIEJ

Kość długa składa się z **trzonu** i położonych na jego końcach **nasad**. Trzon jest zbudowany głównie z **tkanki kostnej zbitej**, a nasady kości — z **tkanki kostnej gąbczastej**. Powierzchnie nasad pokrywa **tkanka chrzęstna szklista**, która tworzy powierzchnie stawowe.



BUDOWA KOŚCI DŁUGIEJ

Wszystkie kości są pokryte błoną, zwaną **okostną**, która jest **unaczyniona**, a także **unerwiona**. Okostna umożliwia odżywianie kości, a także ich regenerację.

Wnętrze kości zawiera **jamę szpikową** z szpikiem kostnym.

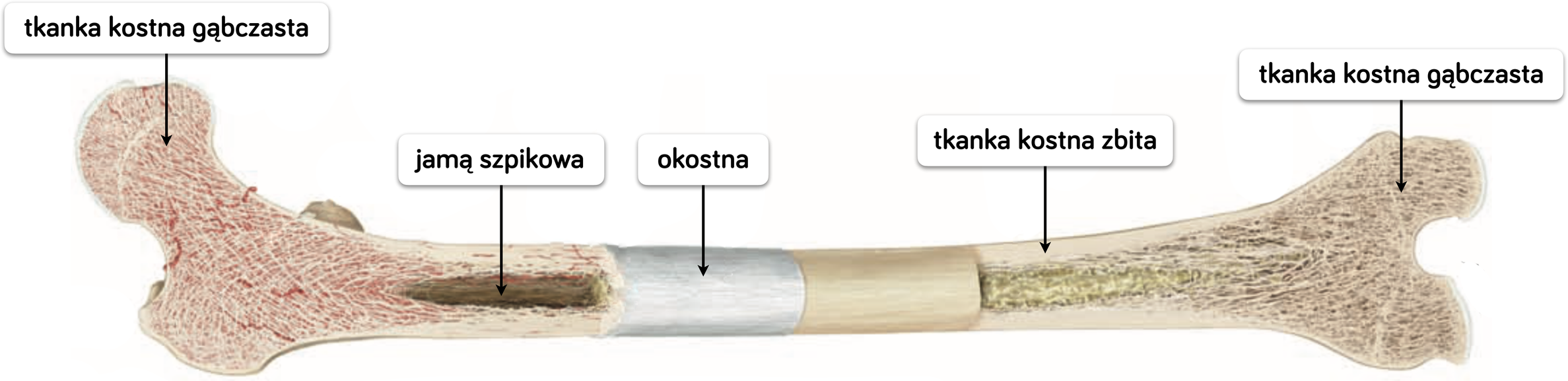

PODZIAŁ KOŚCI ZE WZGLĘDU NA ICH KSZTAŁT

kości płaskie



mostek

kości różnokształtne



kręg

kości krótkie



rzepka

kości długie



kość udowa



SZKIELET

SZKIELET

W skład szkieletu człowieka wchodzi:

- szkielet **osiowy** (czaszka, kręgosłup, klatka piersiowa),
- szkielet **obręczy** (obręcz barkowa, obręcz miedniczna),
- szkielet **kończyn** (kończyna górna, kończyna dolna).



SZKIELET OSIOWY - CZASZKA

SZKIELET



Czaszka tworzy szkielet głowy. W skład czaszki wchodzą:

- **mózgoczaszka**, która ochrania mózgowie,
- **twarzoczaszka (trzewioczaszkę)**, która stanowi rusztowanie dla początkowych odcinków układu pokarmowego i oddechowego, mieszczą się w niej także narządy zmysłów: wzroku, smaku i powonienia.

MÓZGOCZASZKA

Mózgoczaszka składa się z kości **nieparzystych**:

- czołowej,
- klinowej,
- sitowej,
- potylicznej

oraz kości **parzystych**:

- ciemieniowej,
- skroniowej.

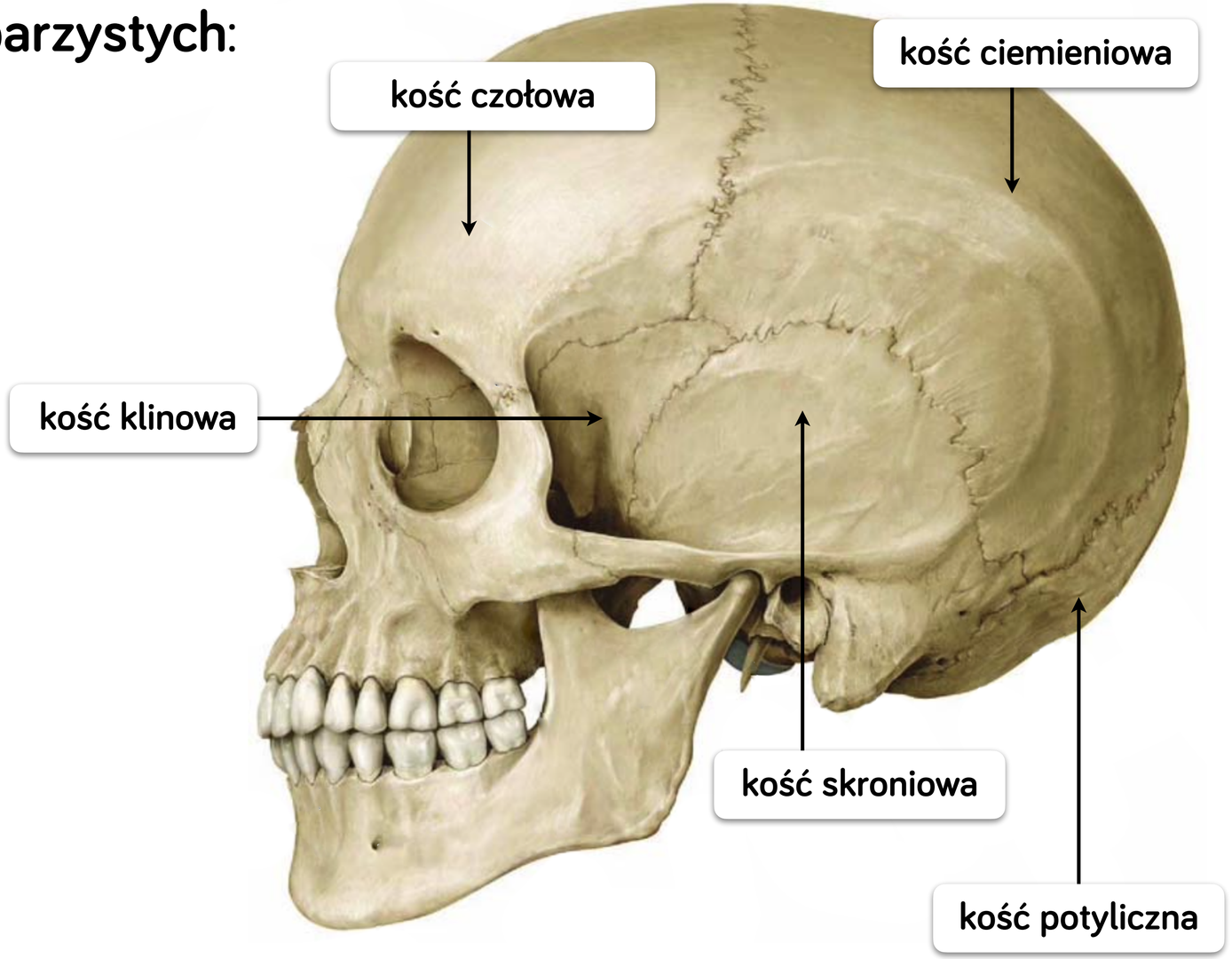

MÓZGOCZASZKA

Kością budującą tył czaszki oraz część jej podstawy jest kość potyliczna zaopatrzona w dwa wyrostki stawowe — **kłykcie potyliczne**, służące do połączenia czaszki z pierwszym kręgiem szyjnym.

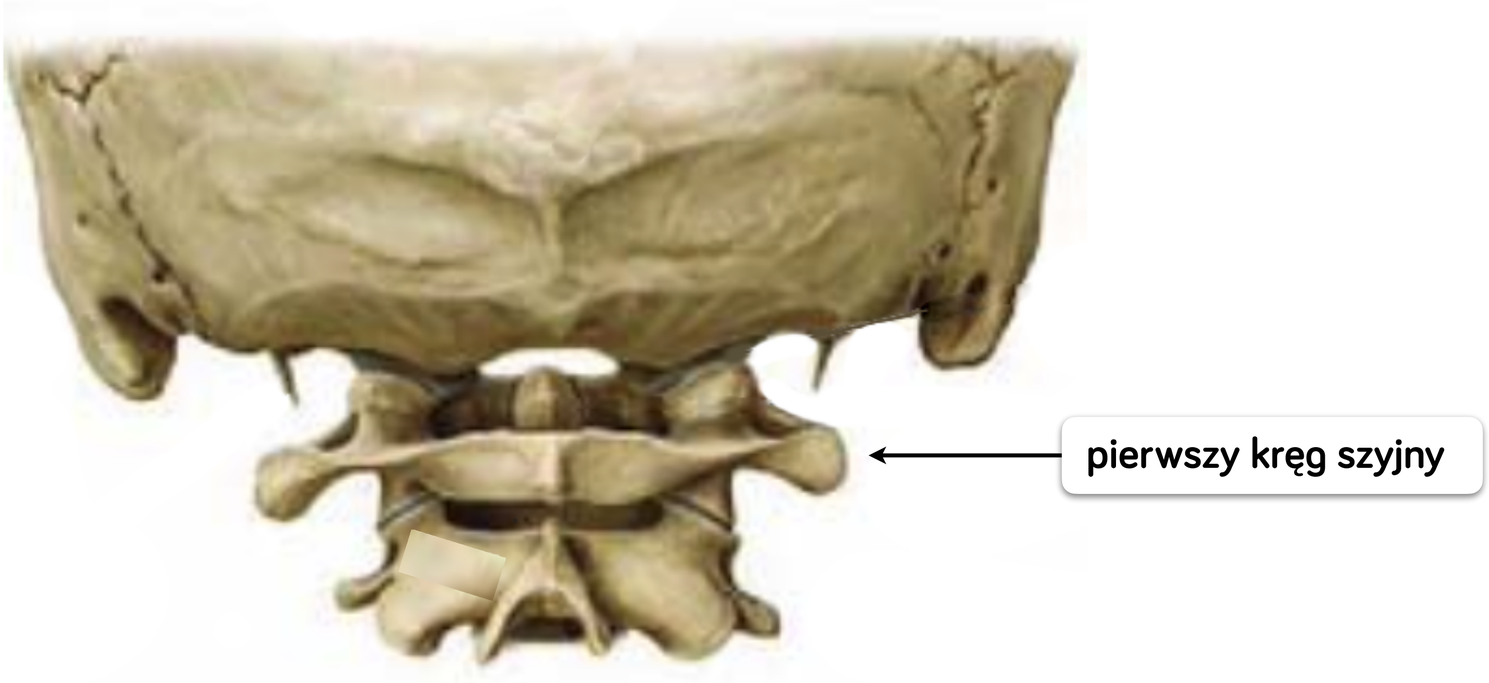

TWARZOCZASZKA

Twarzoczaszkę tworzą kości, które u każdego człowieka mają nieco inny kształt. Nadają one ludziom niepowtarzalne rysy twarzy.

Twarzoczaszka składa się z kości **nieparzystych**:

- żuchwy
- kości gnykowej

oraz kości **parzystych**:

- kości szczękowych,
- kości nosowych,
- kości jarzmowych,
- kości łzowych

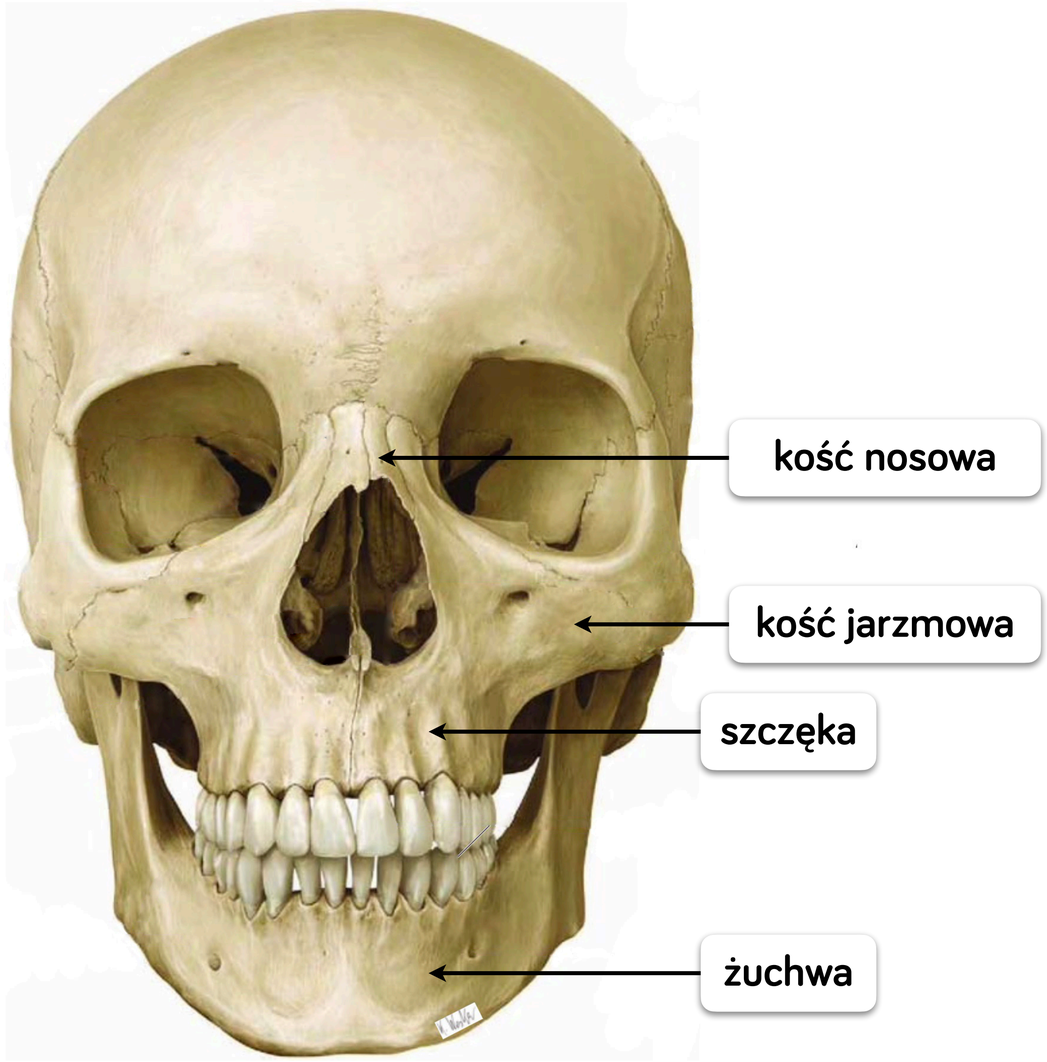

POŁĄCZENIA KOŚCI CZASZKI

Połączenia kości mózgoczaszki to **szwy**.

U dzieci kości mózgoczaszki połączone są za pomocą **tkanki łącznej**, tworząc **więzozrosty**.

Wraz z wiekiem tkanka ta ulega przemianie w **tkankę kostną**, tworząc **kościozrosty**.

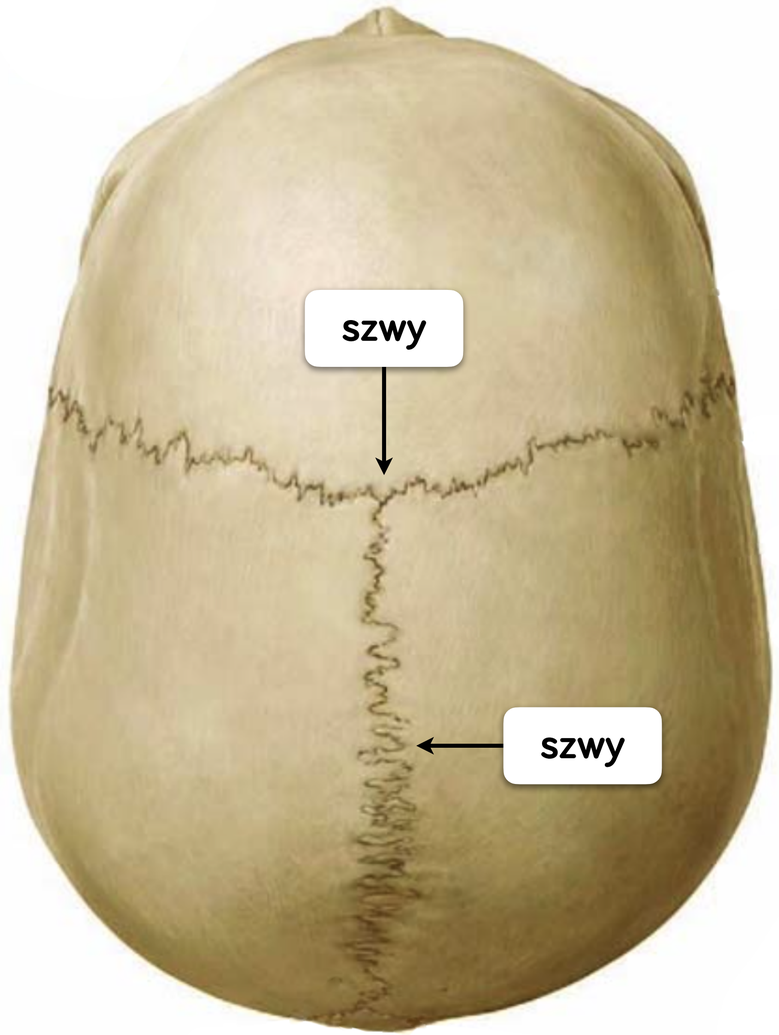

POŁĄCZENIA KOŚCI CZASZKI

U noworodków i niemowląt kości mózgoczaszki są połączone za pomocą **łącznotkankowej błony**. Miejsca te nazywane są **ciemiączkami**. Umożliwiają one przejście główki dziecka przez kanał rodny matki podczas porodu oraz pozwalają na wzrost mózgowia dziecka, który najsilniej odbywa się po jego urodzeniu.

Wraz z wiekiem, ciemiączka zarastają.

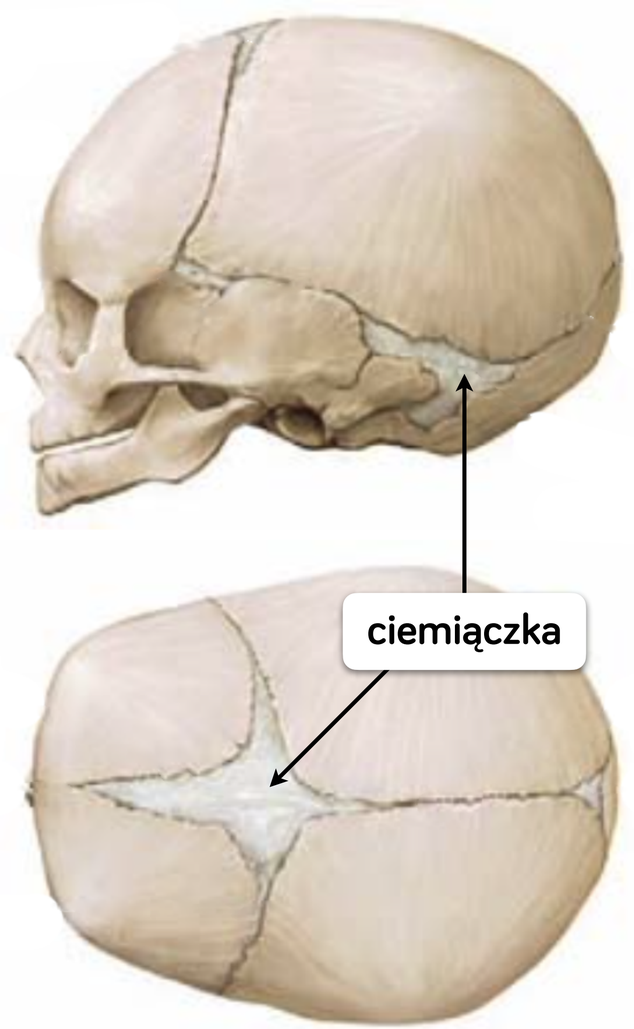

TWARZOCZASZKA - STAW S-Ż

Jedynym ruchomym połączeniem kości w obrębie czaszki jest **staw skroniowo-żuchwowy**. Tworzą go **kość skroniowa** oraz **żuchwa**. Ruchy w tym stawie pozwalają na żucie i mówienie.

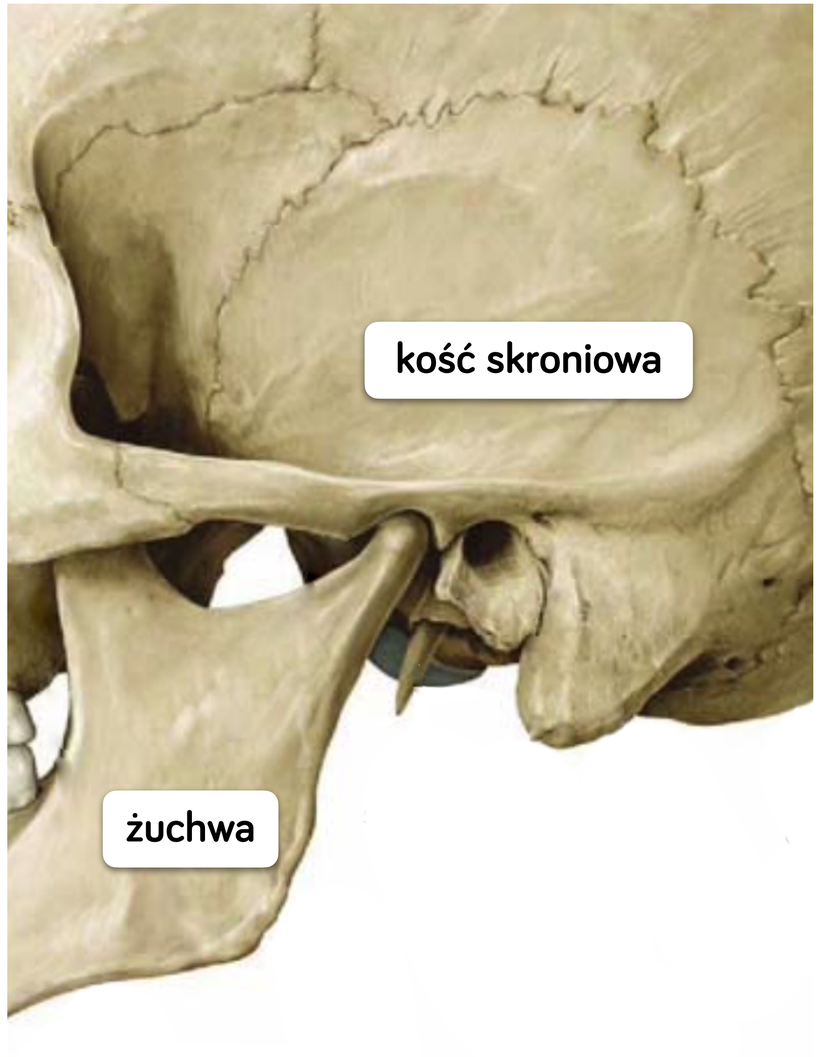

TWARZOCZASZKA - ZATOKI PRZYNOSOWE



Zatoki przynosowe to **przestrzenie wypełnione powietrzem w kościach twarzoczaszki**, mające połączenie z jamą nosową. Są to wpuklenia błony śluzowej wrośnięte od jamy nosowej w otaczające kości, od których przyjmują swoje nazwy.

Do zatok przynosowych należą:

- zatoki **czołowe**,
- zatoki **klinowe**,
- zatoki **szczękowe**.

TWARZOCZASZKA - ZATOKI PRZYNOSOWE



Funkcje zatok przynosowych to:

- nawilżanie i oczyszczanie wdychanego powietrza,
- ochrona mózgoczaszki przed urazam,
- zmniejszenie wagi szkieletu twarzoczaszki,
- funkcja fonetyczna - przestrzeń rezonacyjna, ochrona ucha wewnętrznego przed przewodzeniem drogą kostną własnego głosu.



KRĘGOSŁUP

KRĘGOSŁUP



Kręgosłup składa się z **33-34 kręgów** połączonych **krążkami międzykręgowymi**.

Fizjologiczne wygięcia kręgosłupa, nadające mu kształt litery **S**, **amortyzują wstrząsy** i **umożliwiają prawidłowe przenoszenie obciążenia ciała**.

Naturalnymi krzywiznami kręgosłupa są:

- **lordozy** (wygięcia w stronę **brzuszną**), obecne w odcinku **szyjnym** i **lędźwiowym**,
- **kifozy** (wygięcia w stronę **grzbietową**), obecne w odcinku **piersiowym** i **krzyżowym**.

KRĘGOSŁUP

Kręgosłup podzielony jest na pięć odcinków:

- **szyjny** - zbudowany z **7** kręgów szyjnych,
- **piersiowy** - zbudowany z **12** kręgów piersiowych,
- **lędźwiowy** - zbudowany z **5** kręgów lędźwiowych ,
- **krzyżowy** - zbudowany ze zrośniętych **5** kręgów tworzących **kość krzyżową**,
- **ogonowy** - zbudowany ze zrośniętych **4** lub **5** kręgów tworzących **kość guziczną**.

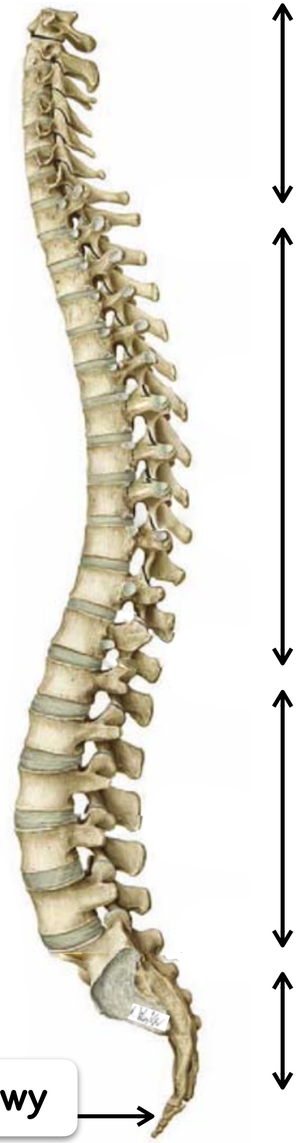

KRĘGOSŁUP

Krążki międzykręgowe nie występują pomiędzy wszystkimi kręgami. Nie ma ich pomiędzy **pierwszym a drugim kręgiem** w odcinku szyjnym oraz w odcinku **krzyżowym** i **guzi-cznym**, gdyż kręgi są zrośnięte ze sobą.

U człowieka w krążkach międzykręgowych zachowują się **resztki struny grzbietowej**, które pozostają przez całe życie organizmu. Są to tzw. **jądra miażdżyste**.



KRĘG - BUDOWA

Większość kręgów jest zbudowana z masywnej części przedniej - **trzonu**, części tylnej - **łuku** i odchodzących od łuku **wyrostków**.

Pomiędzy trzonem a łukiem znajduje się **otwór kręgowy**.

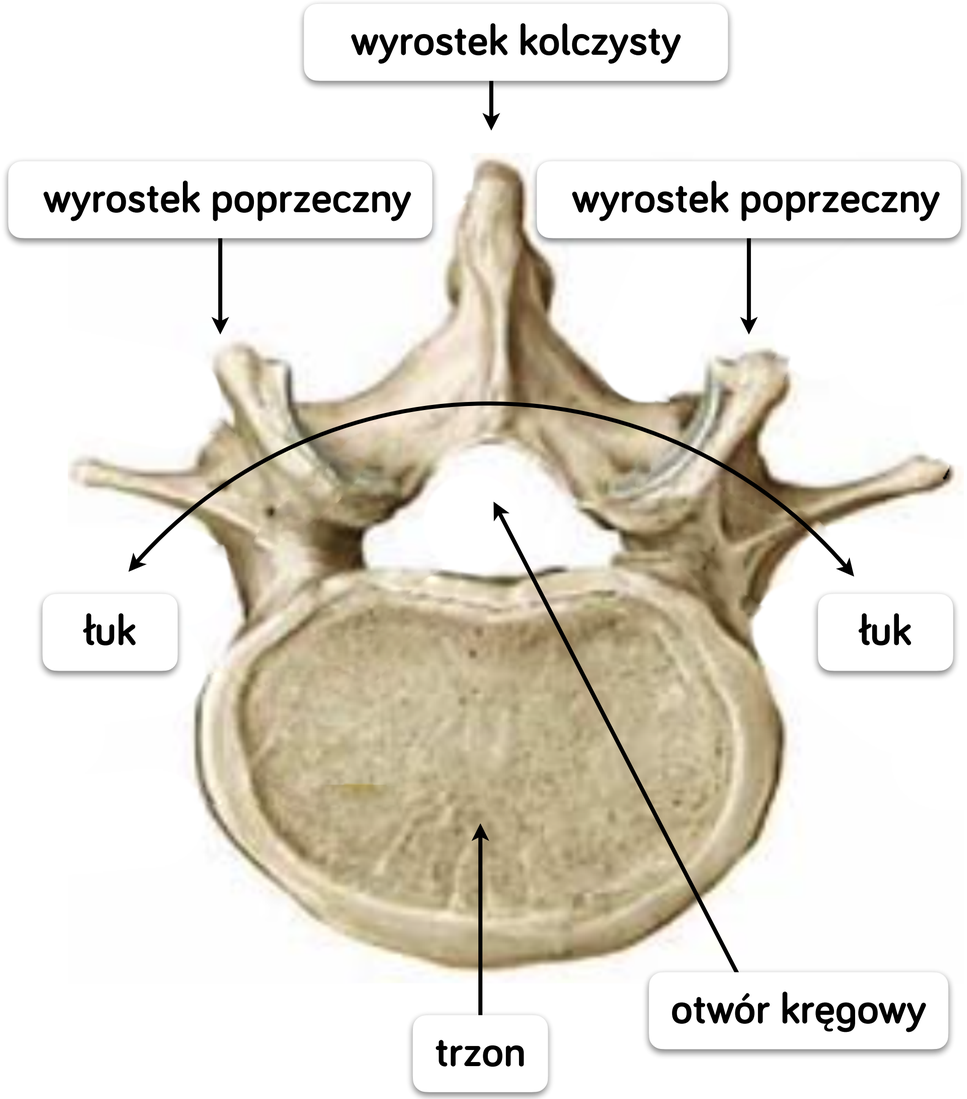

KRĘGOSŁUP

Ułożone nad sobą otwory kręgowe kolejnych kręgów tworzą **kanał kręgowy**, ochraniający rdzeń kręgowy. Kręgi są połączone za pomocą **wyrostków stawowych**.

Wyrostki poprzeczne i **wyrostki kolczyste** stanowią miejsce przyczepu mięśni.

Funkcje kręgosłupa:

- stanowi podporę ciała - dźwiga masę górnej części ciała oraz przenosi ciężar na kończyny dolne,
- ochrania rdzeń kręgowy,
- jest narządem ruchu.



DŹWIGACZ – PIERWSZY KRĘG SZYJNY

Dwa pierwsze kręgi szyjne - **atlas i obrotnik** - umożliwiają wykonywanie ruchów głową.

Atlas nie ma trzonu, a zamiast niego występuje dodatkowy **łuk przedni.** Na tylnej powierzchni łuku przedniego leży mała powierzchnia stawowa (dołek zębowy) służąca do połączenia z **zębem obrotnika**. Na częściach bocznych łuków znajdują się powierzchnie stawowe dla **kłykci potylicznych czaszki**.

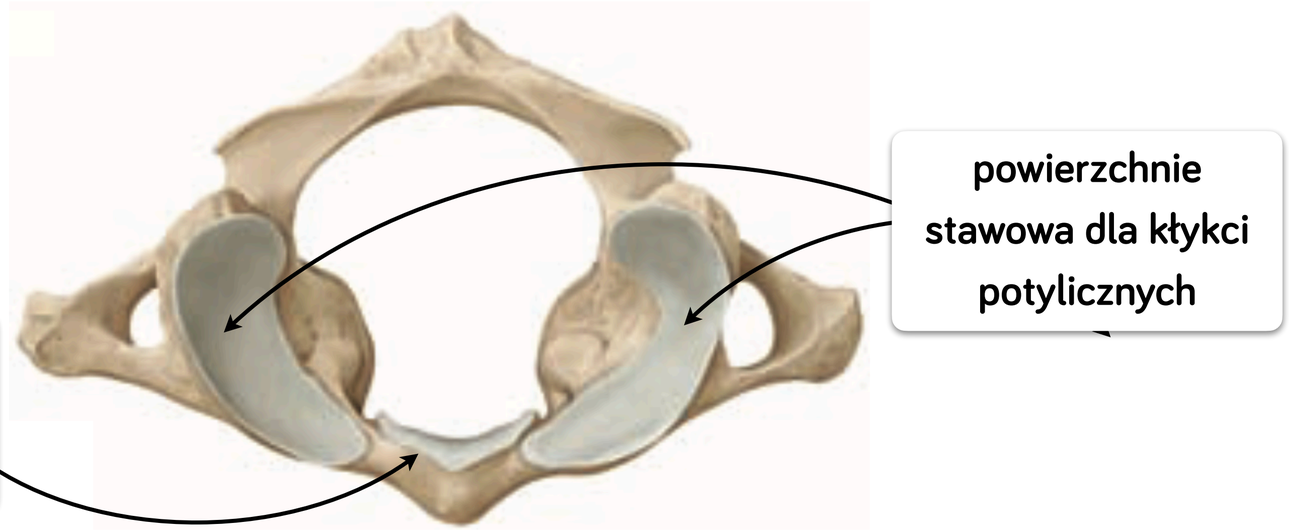

OBROTNIK - DRUGI KRĘG SZYJNY

Obrotnik ma trzon zaopatrzony w wyrostek zwany **zębem**, który służy do stawowego połączenia z łukiem przednim kręgu szczytowego. Dzięki temu możliwe jest wykonywanie ruchów obrotowych i przeczących głowy.



obrotnik - widok z przodu

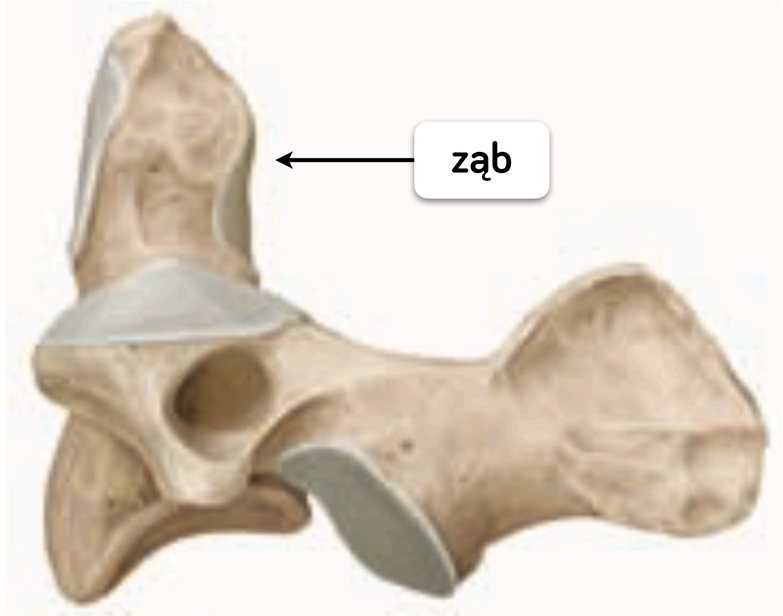

obrotnik - widok z boku

POZOSTAŁE KRĘGI SZYJNE

Kręgi szyjne C3-C6 mają małe trzony i rozwidlone wyrostki kolczyste. **Wyrostki poprzeczne mają otwory**, przez który przechodzą **tętnice** i **żyły kręgowe,** a także nerwy. Otwory kręgowe w kształcie **trójkąta**.

Ostatni kręg szyjny (7.) ma długi wyrostek kolczysty, łatwo wyczuwalny przez skórę.

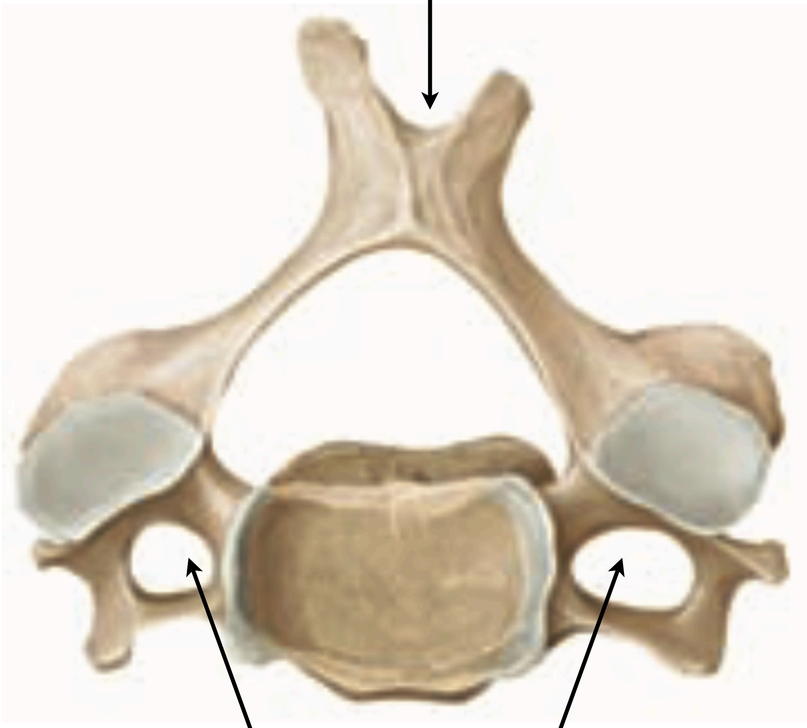

KRĘGI PIERSIOWE

Kręgi piersiowe są **większe** od kręgów szyjnych i **mniejsze** od kręgów lędźwiowych. Na bokach ich trzonów znajdują się powierzchnie stawowe do których przyłączają się **żebra**.

Długie i pochylone ku dołowi wyrostki kolczyste zachodzą na siebie dachówkowato, uniemożliwiając wyginanie się odcinka piersiowego do tyłu.

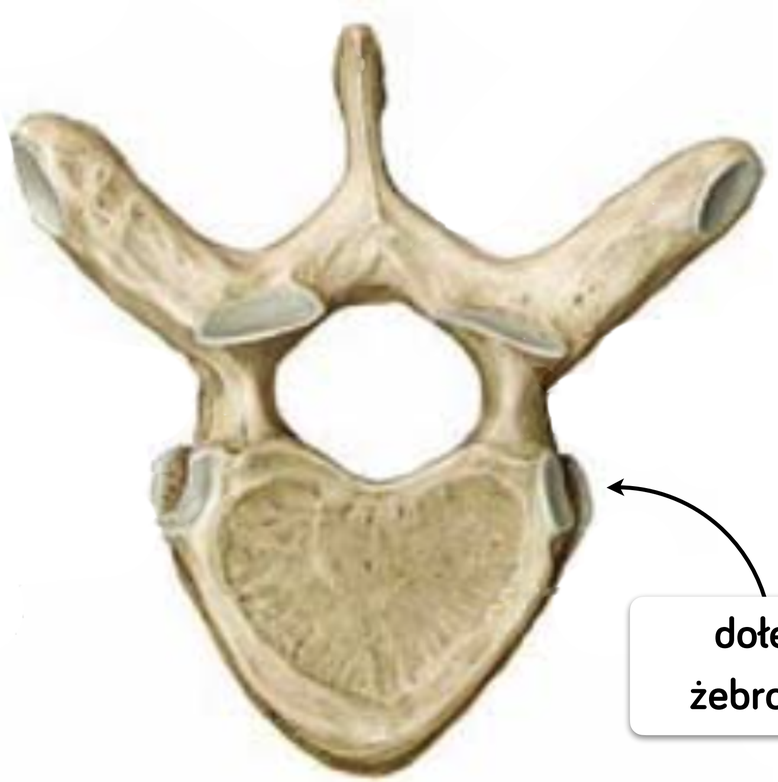

KRĘGI LĘDŹWIOWE

Kręgi lędźwiowe są największe w całym kręgosłupie, ponieważ spoczywa na nich ciężar górnej części ciała. Mają trzony o **kształcie nerkowatym**.

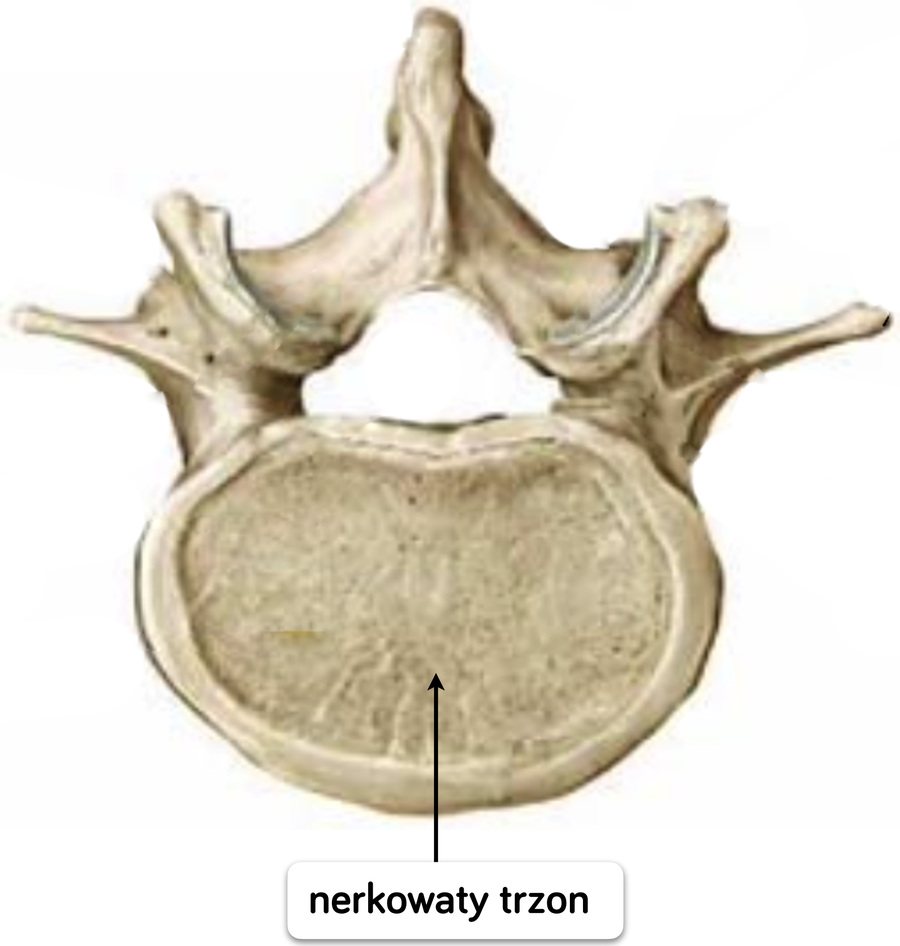

KRĘGI KRZYŻOWE

Kręgi krzyżowe są **zrośnięte** i tworzą masywną **kość krzyżową**.

Ostatnie kręgi są zrośnięte w **kość guziczną**, która u człowieka ma postać szczątkową.



KLATKA PIERSIOWA

Funkcje klatki piersiowej:

- bierze udział w wentylacji płuc,
- chroni narządy wewnętrzne, np. serce, płuca i przełyk.

Na szkielet klatki piersiowej składają się:

- 12 **kręgów piersiowych**,
- 12 par **żeber**,
- **mostek**.

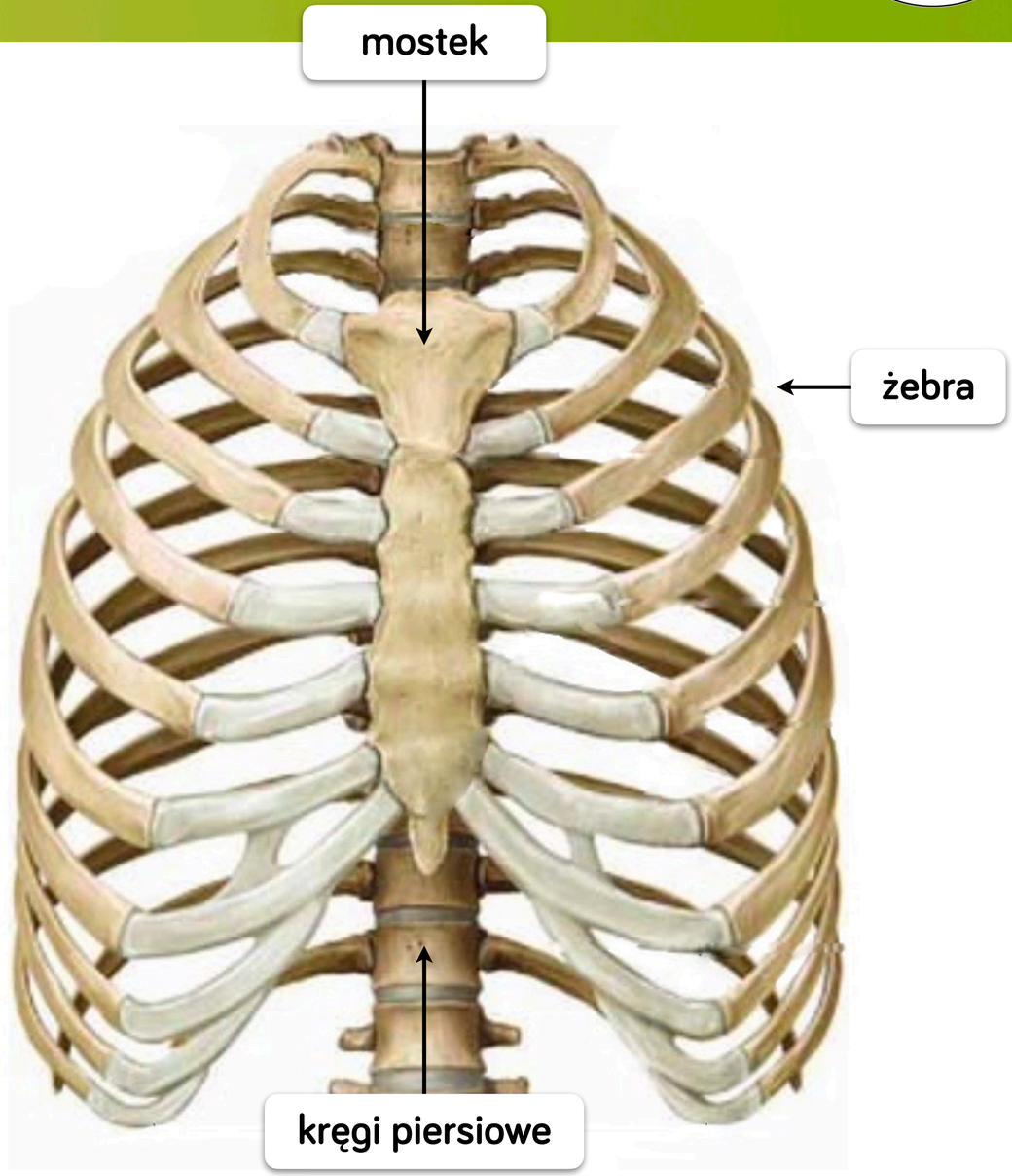

KLATKA PIERSIOWA

Kręgi piersiowe mają w swojej budowie wyrostki poprzeczne, na których znajdują się powierzchnie stawowe - **dołki żebrowe** do połączenia z żebrami.

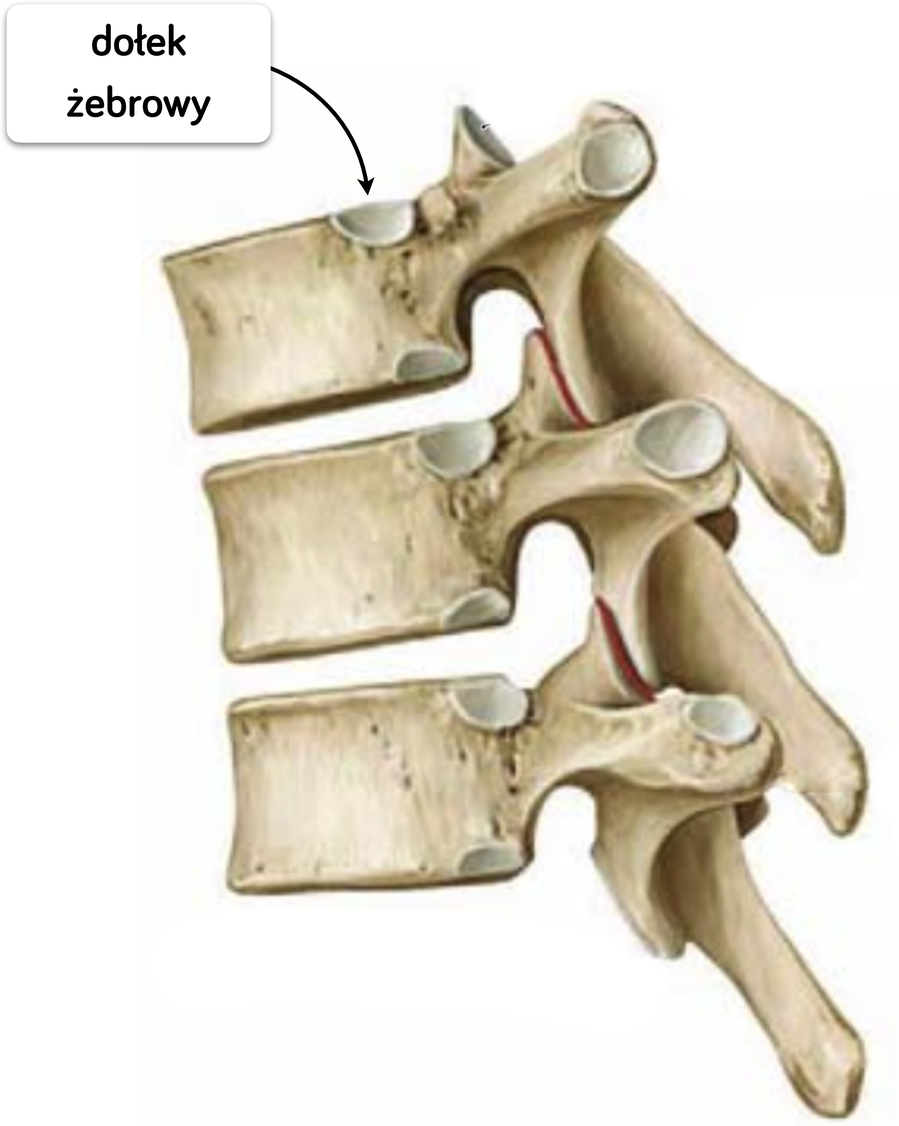

ŻEBRA

Żebra należą do spłaszczonych **kości długich** pozbawionych **jamy szpikowej.** Z jednej strony łączą się z kręgami piersiowymi **kręgosłupa**, a z drugiej strony z **mostkiem**.

Wyróżnia się:

- **żebra prawdziwe** (pary **I-VII**) - łączą się z mostkiem za pomocą chrząstek żebrowych,
- **żebra rzekome** (pary **VIII-X**) - są połączone z mostkiem za pomocą chrząstki żebra VII,
- **żebra wolne** (pary **XI-XII**) - nie łączą się z mostkiem, są swobodnie położone w ścianach jamy brzusznej.

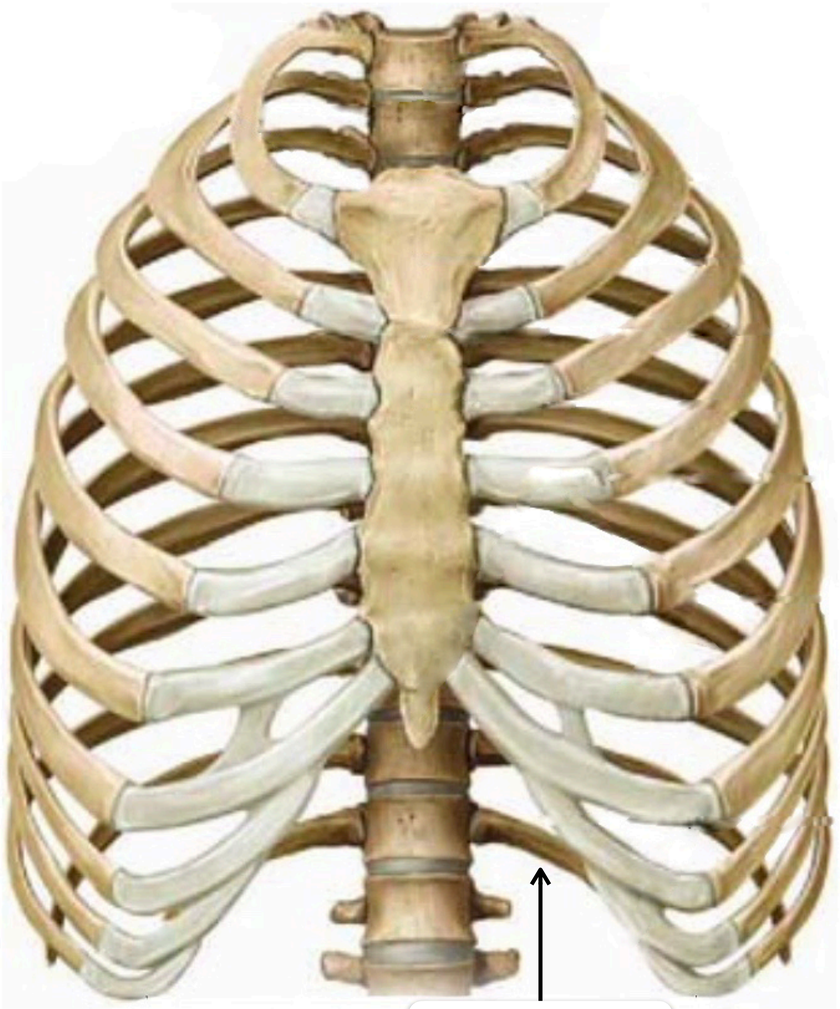



SZKIELET OBRĘCZY I KOŃCZYN

OBRĘCZ BARKOWA

Obręcz barkowa łączy kończyny górne ze szkieletem osiowym. Tworzą ją **dwie łopatki** oraz **dwa obojczyki**.



obojczyk



łopatka

OBRĘCZ BARKOWA

Na powierzchni łopatki obecne jest **wydrążenie stawowe**, które stanowi panewkę stawu barkowego do połączenia z głową kości ramiennej.



łopatka - widok z boku

KOŃCZYNA GÓRNA

Kończyna górna zbudowana jest z:

- kości ramiennej (nie ramieniowej!)
- kości przedramienia: promieniowej i łokciowej,
- kości nadgarstka,
- kości śródręcza,
- kości palców, składających się z paliczków.



WAŻNE DO MATURY

Jak odróżnić kość promieniową od kości łokciowej?

Pamiętaj, że kość łokciowa jest zawsze od strony małego palca ręki, natomiast kość promieniową jest od strony kciuka.

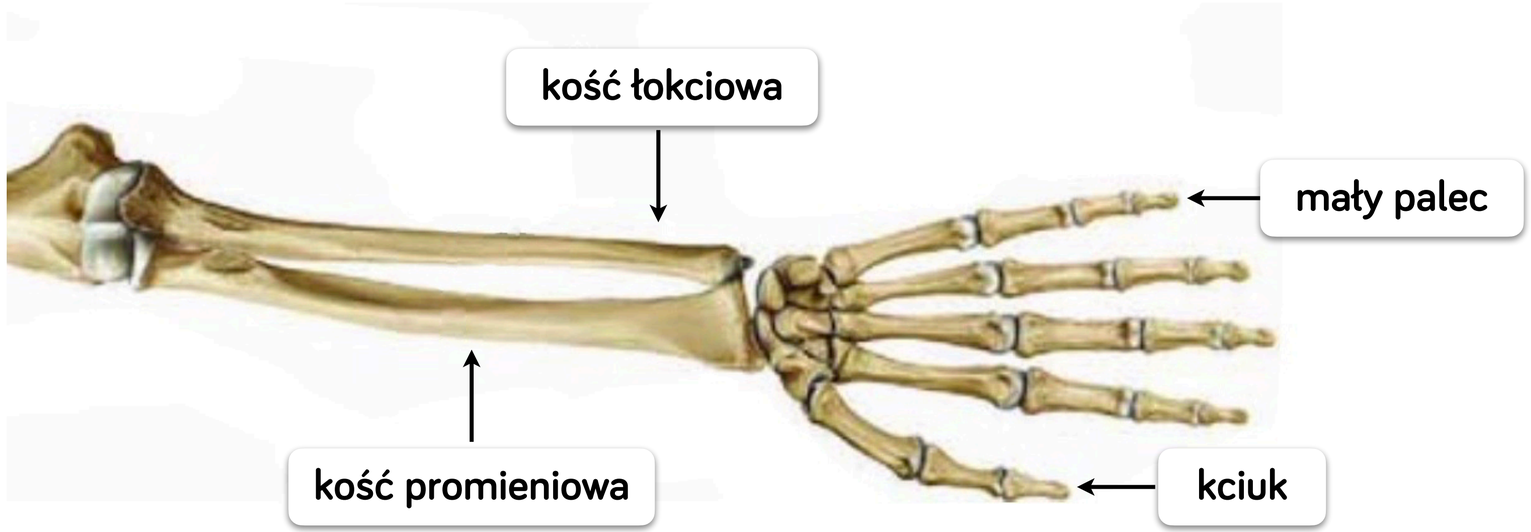

KOŃCZYNA GÓRNA

W skład kości ręki wchodzą: kości nadgarstka, kości śródręcza i kości palców, czyli paliczki.

Palce: wskazujący, środkowy, serdeczny i mały mają po trzy paliczki, a kciuk ma dwa.



OBRĘCZ MIEDNICZNA

Obręcz miedniczna łączy kończyny dolne ze szkieletem osiowym.

W skład obręczy miednicznej – **miednicy**, wchodzą:

- **kość krzyżowa**
- **dwie kości miedniczne** powstałe ze zrośnięcia **kości biodrowej, kulszowej** i **łonowej**.

Kości miedniczne są połączone od przodu **spojeniem łonowym**.

Na zewnętrznej stronie kości miedniczej obecna jest panewka stawu biodrowego do połączenia z głową kości udowej.

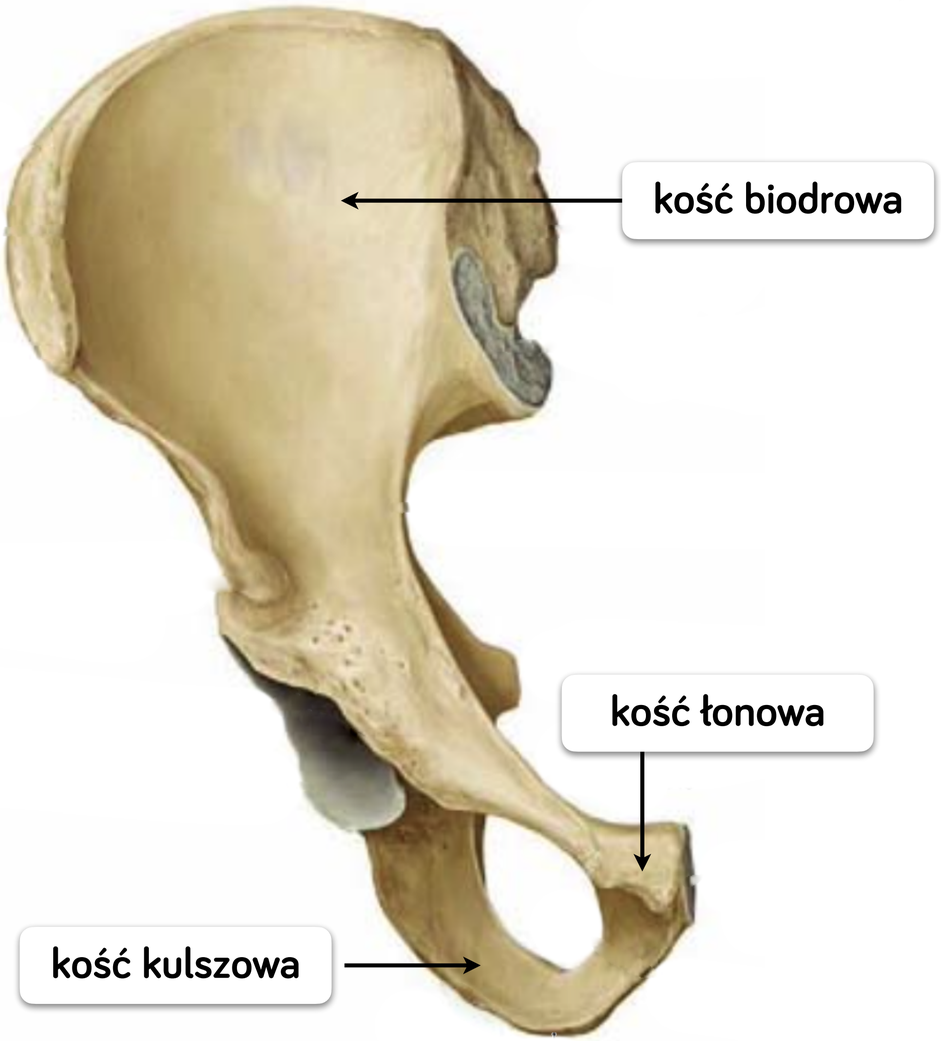

OBRĘCZ MIEDNICZNA I KOŃCZYNA DOLNA

Kończyna dolna składa się z:

- kości udowej,
- kości podudzia: piszczelowej i strzałkowej,
- kości stępu,
- kości śródstopia,
- paliczków.

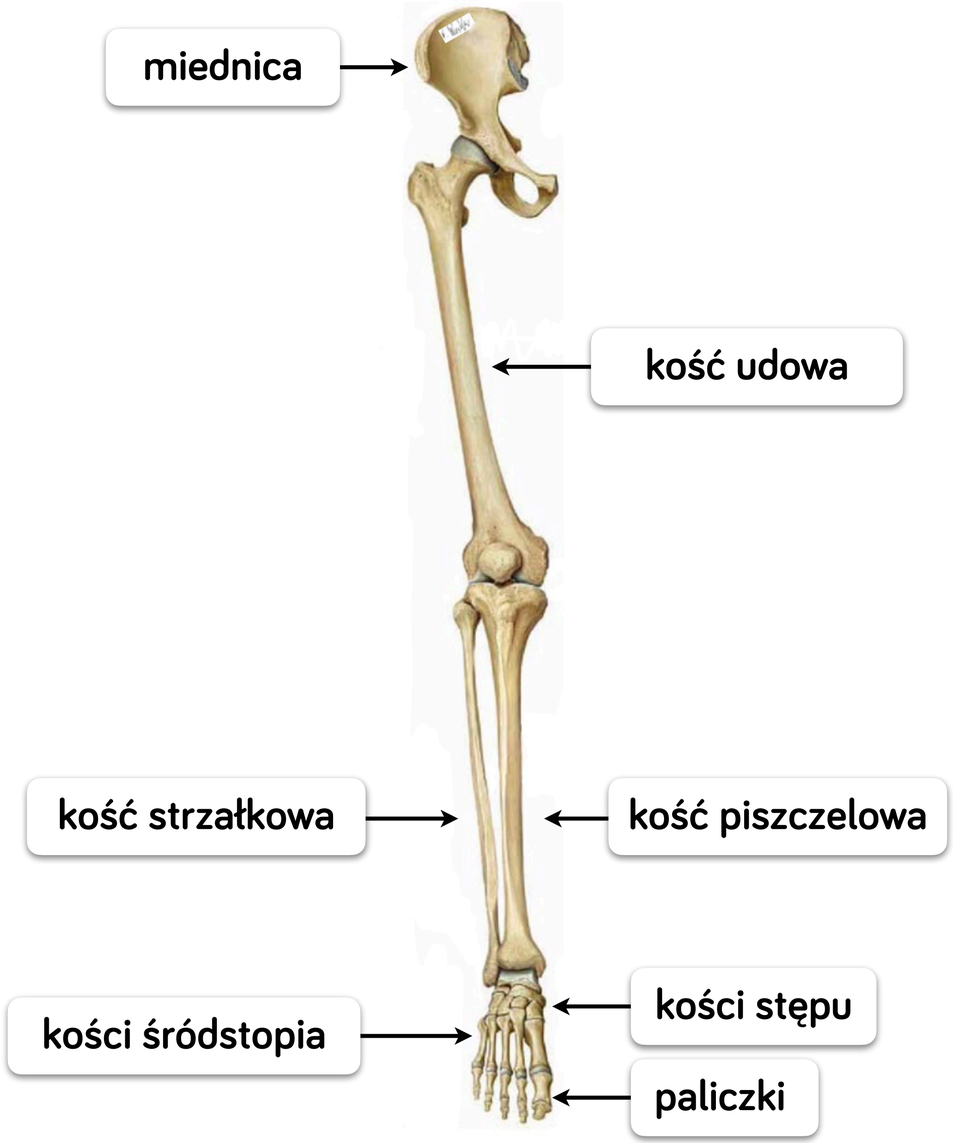

KOŃCZYNA DOLNA

W skład kości stopy wchodzą: kości stępu, kości śródstopia i kości palców, czyli paliczki.

Palce, poza paluchem, mają po trzy paliczki, a paluch ma dwa.

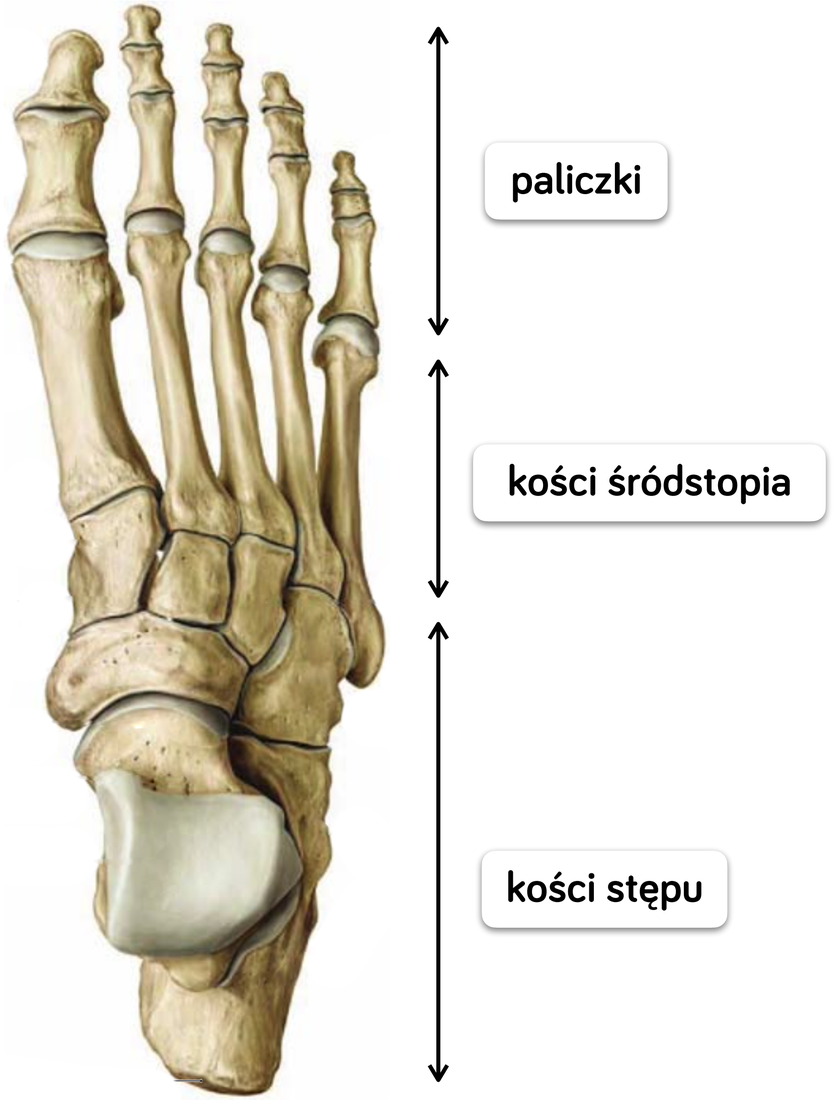



POŁĄCZENIA KOŚCI

RODZAJE POŁĄCZEŃ KOŚCI



POŁĄCZENIA ŚCISŁE (NIERUCHOME)

kości mają ograniczoną ruchomość

POŁĄCZENIA RUCHOME (STAWY)

kości poruszają się względem siebie

POŁĄCZENIA ŚCISŁE



W połączeniach ścisłych kości mają bardzo ograniczoną ruchomość.

W zależności od rodzaju tkanki łączącej kości w tych połączeniach wyróżnia się:

więzozrosty

chrząstkozrosty

kościozrosty

POŁĄCZENIA ŚCISŁE

Więzozrosty, w których łącznikiem jest **tkanka łączna włóknista**. Występują pomiędzy zębem a zębodołem, pomiędzy kręgami w kręgosłupie oraz pomiędzy kośćmi przedramienia.

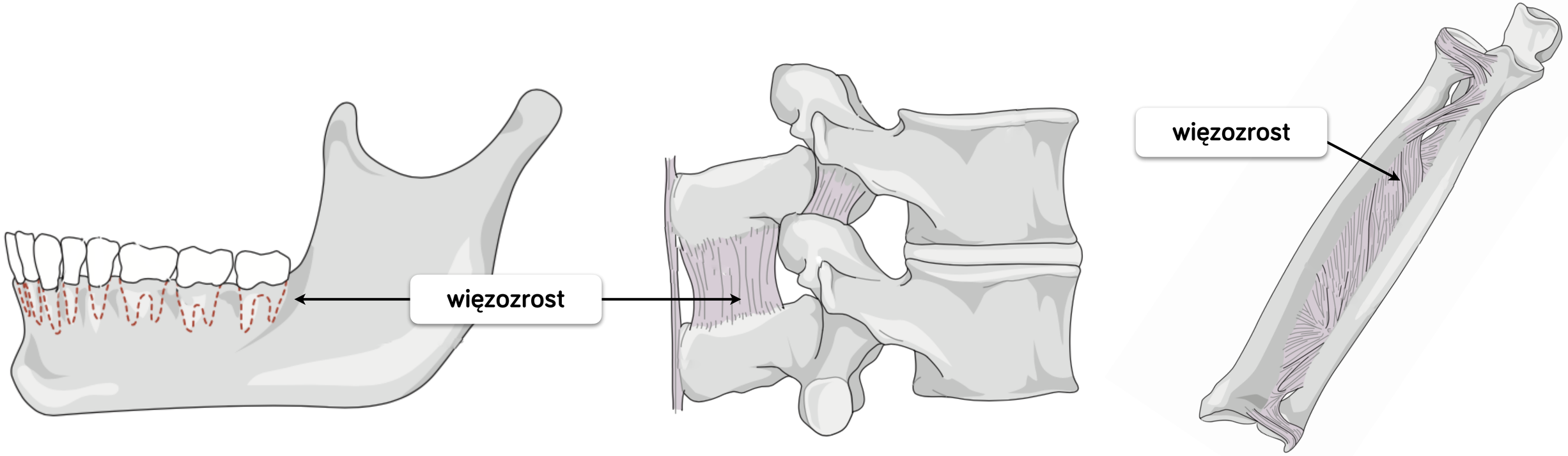

POŁĄCZENIA ŚCISŁE

Chrząstkozrosty, w których kości łączą się za pomocą **tkanki chrzęstnej**. Występują one np. w spojeniu łonowym (połączenie kości łonowych) i między żebrami prawdziwymi a mostkiem.

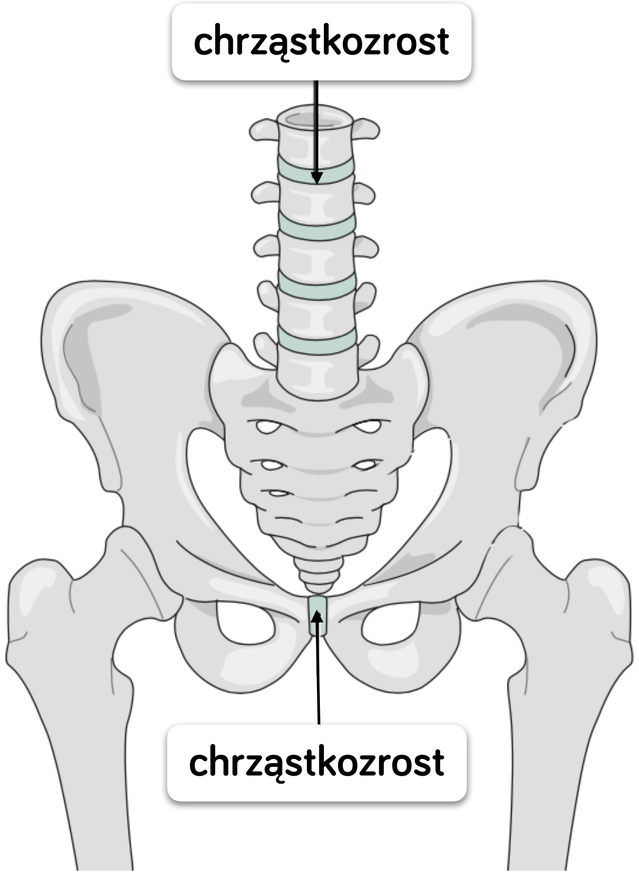

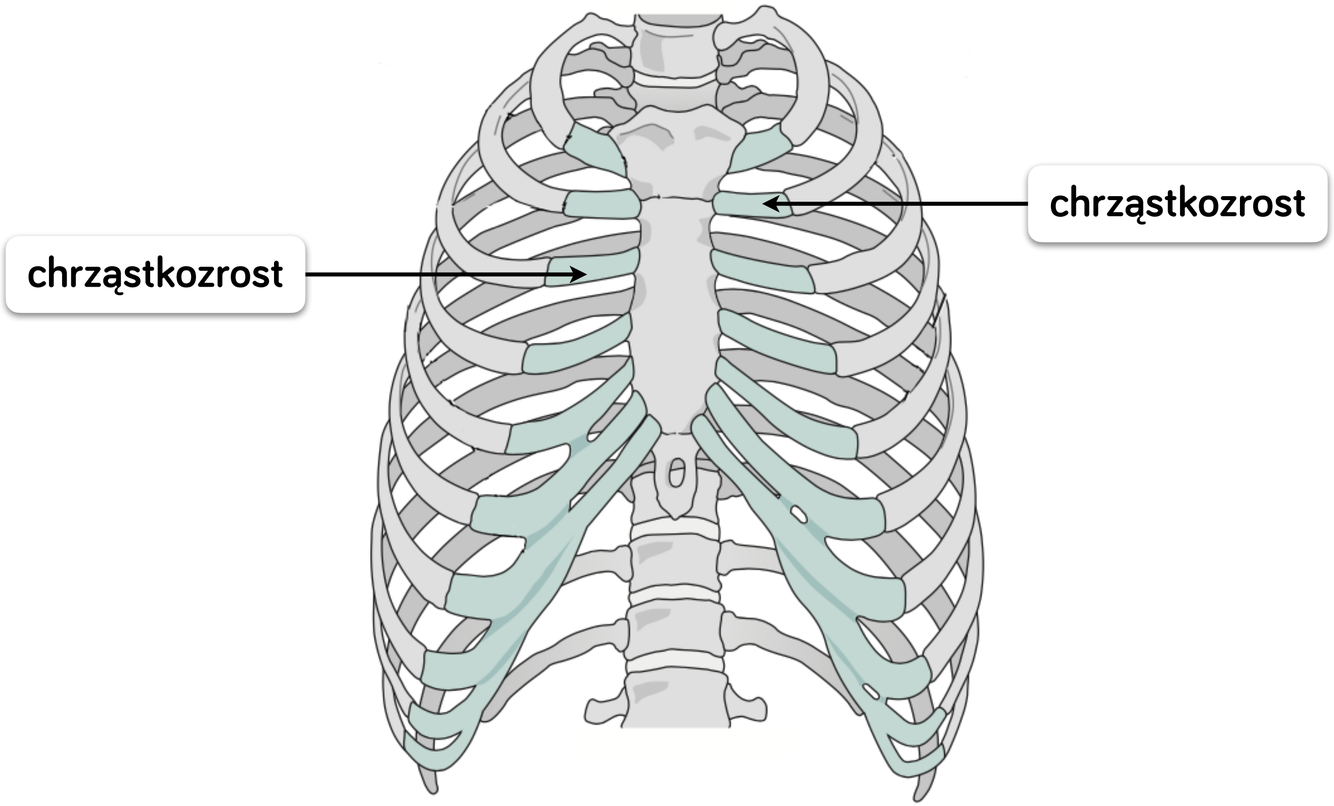

POŁĄCZENIA ŚCISŁE

Kościozrosty, w których łącznikiem jest **tkanka kostna**. Występują m.in. w kości krzyżowej pomiędzy kręgami krzyżowymi czy w kości miednicznej.

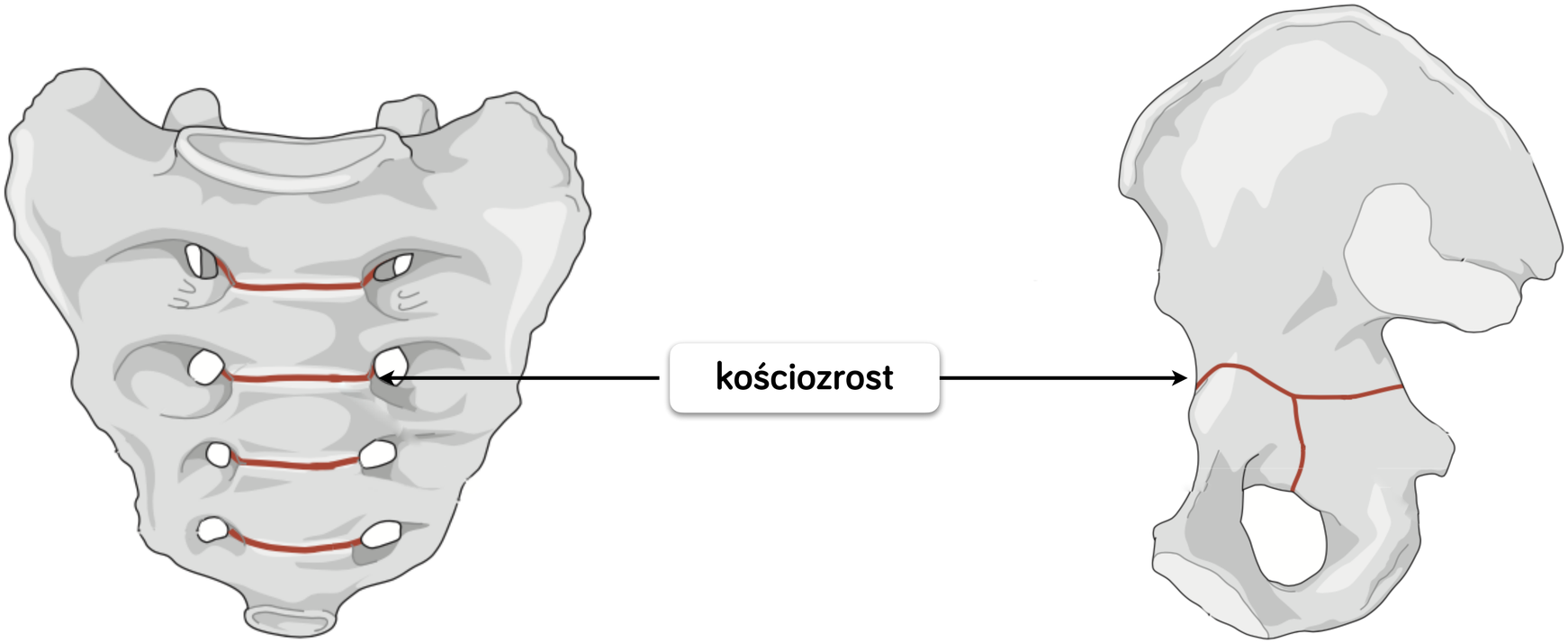

POŁĄCZENIA RUCHOME – STAWY



Stawy umożliwiają ruch kości w jednej lub kilku płaszczyznach.

Powierzchnie stawowe kości są pokryte **chrząstką szklistą**, która zmniejsza tarcie i amortyzuje wstrząsy podczas ruchu.

Fragment kości, na którym znajduje się **wypukła** powierzchnia stawowa, to **główka**, natomiast fragment kości z **wklęsłą** powierzchnią stawową to **panewka.**

BUDOWA STAWU



Staw jest otoczony **torebką stawową** osłaniającą kości i ograniczającą przestrzeń między powierzchniami stawowymi kości, czyli **jamę stawową**. Torebka stawowa zbudowana jest z warstwy:

- **zewnętrznej — błony włóknistej:** stabilizuje ona staw i tworzy pasma tkanki łącznej nazywane **więzadłami**, które dodatkowo wzmacniają staw,
- **wewnętrznej — błony maziowej**: otacza jamę stawową, wytwarza śliską ciecz nazywaną **mazią stawową**; jej rolą jest zmniejszanie tarcia między kośćmi podczas wykonywania ruchów.

BUDOWA STAWU

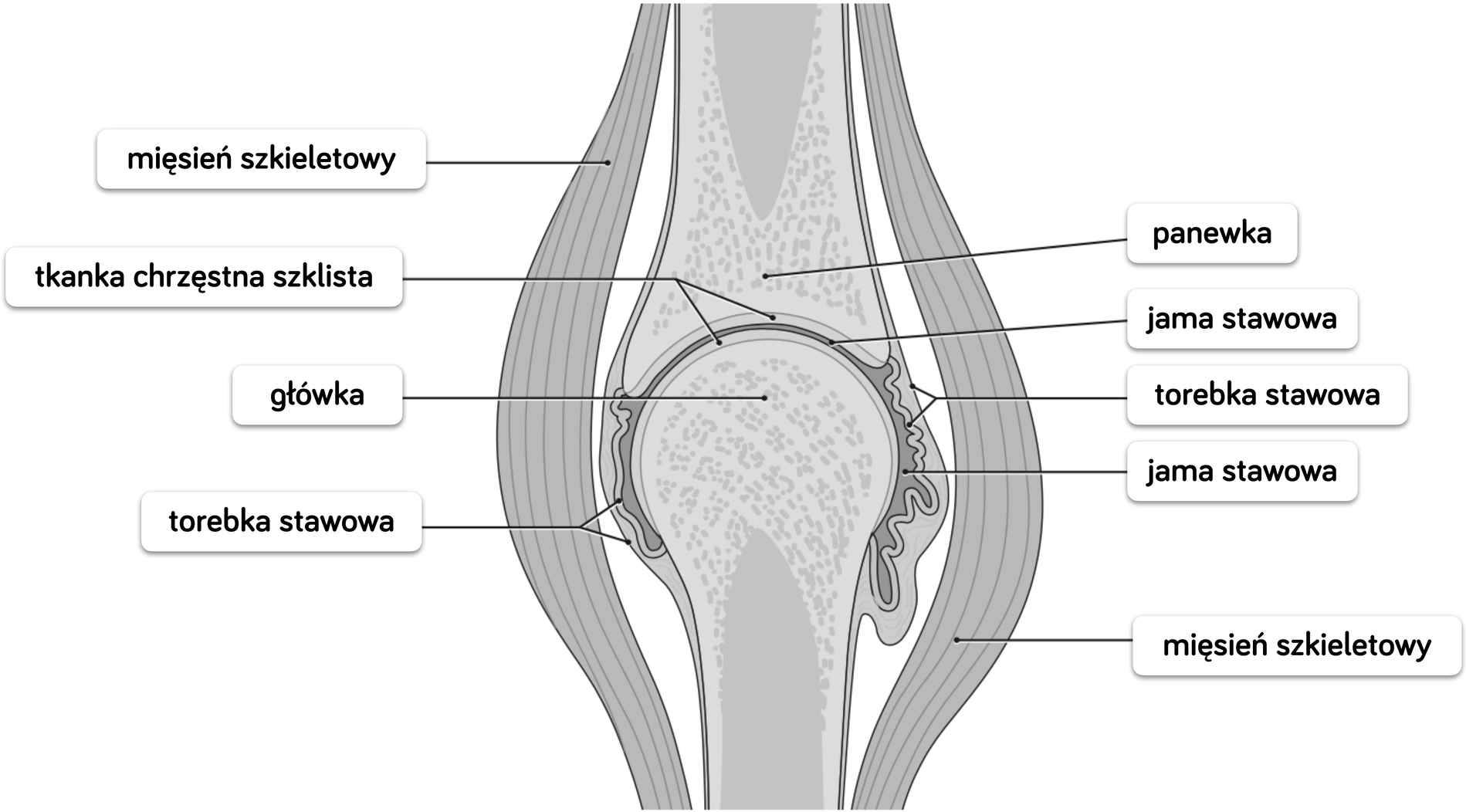

STAW ZAWIASOWY

Staw zawiasowy pozwala na ruchy w jednej płaszczyźnie - zginanie i prostowanie.

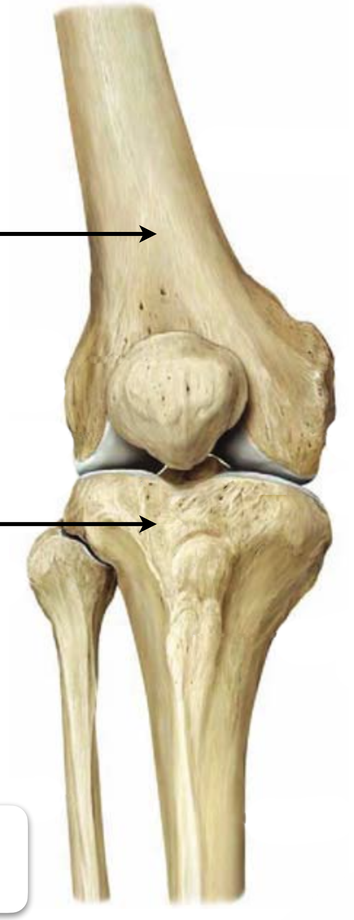

staw kolanowy

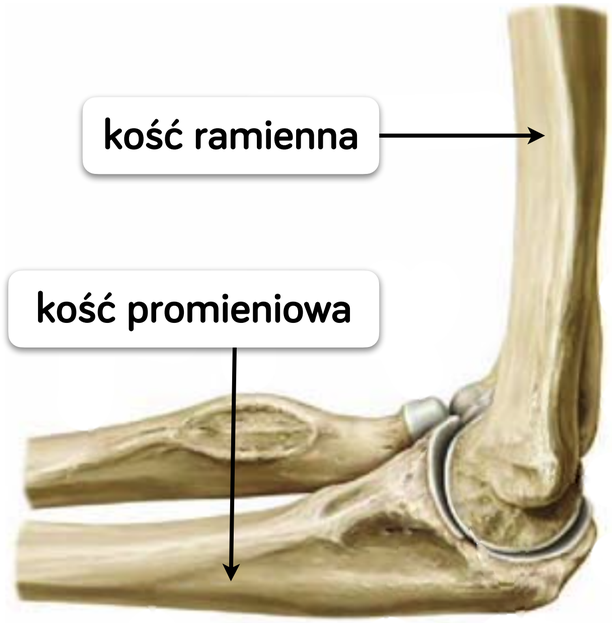

staw łokciowy

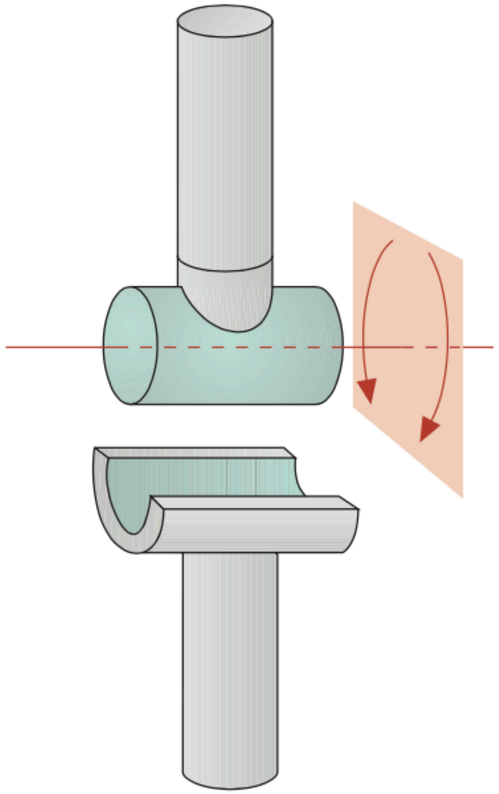

STAW KULISTY

Staw kulisty pozwala na ruchy w wielu płaszczyznach - zginanie i prostowanie, odwodzenie i przywodzenie, obrót na zewnątrz i do wewnątrz.

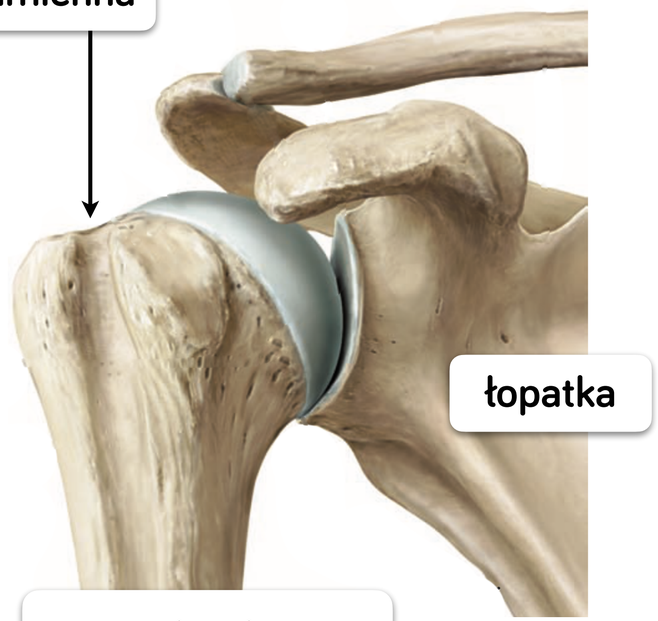

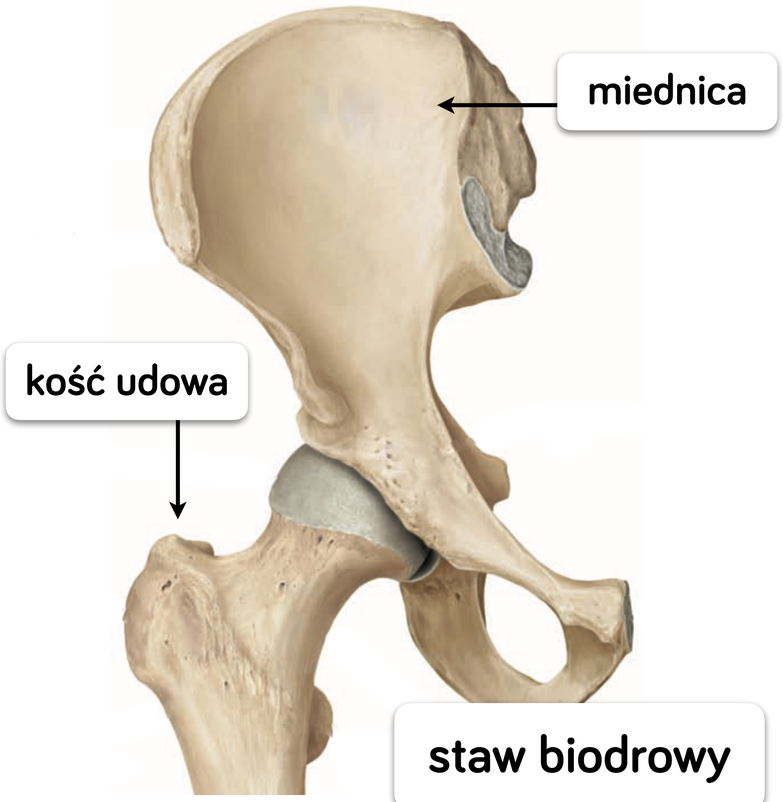

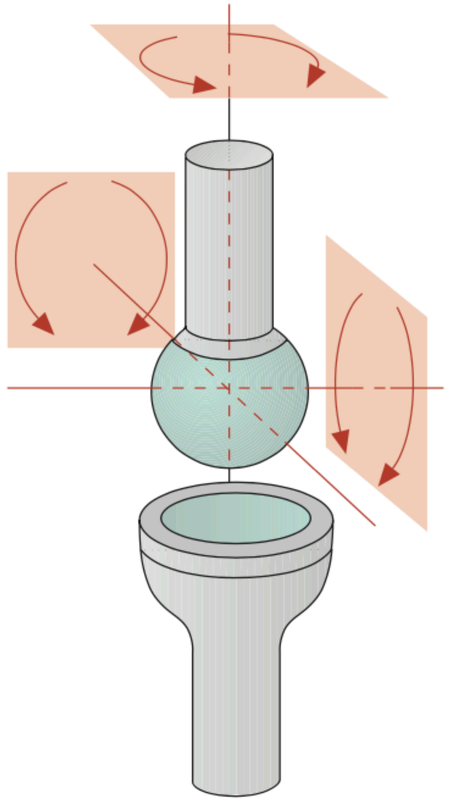

STAW OBROTOWY

Staw obrotowy pozwala na ruchy w jednej płaszczyźnie - obrót wokół własnej osi.

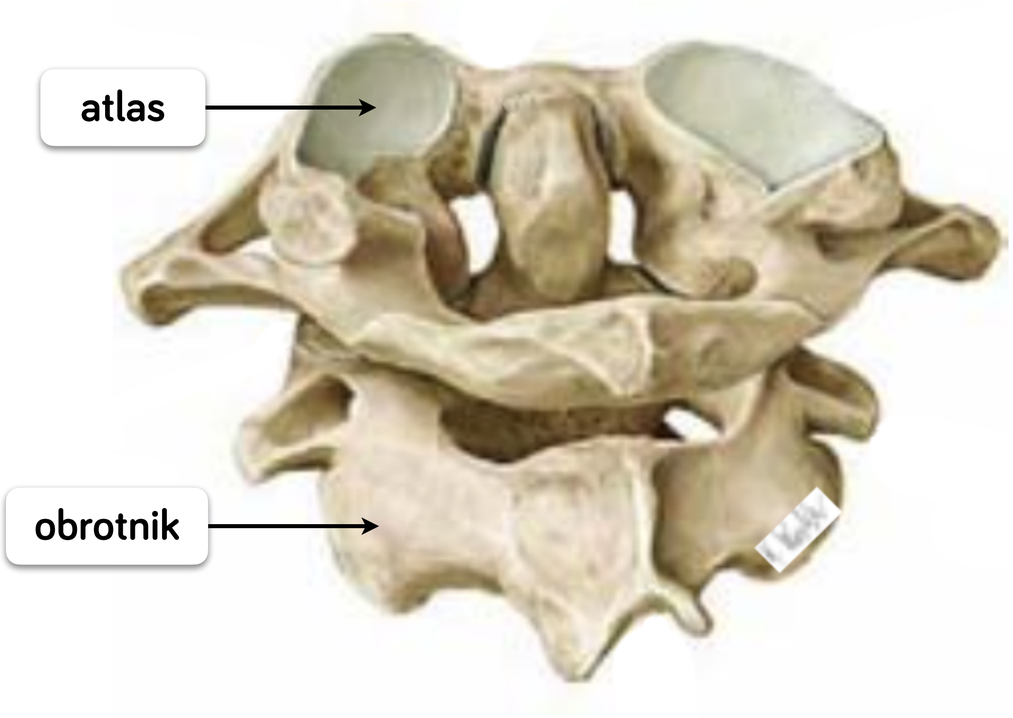

staw między pierwszym a drugim kręgiem szyjnym

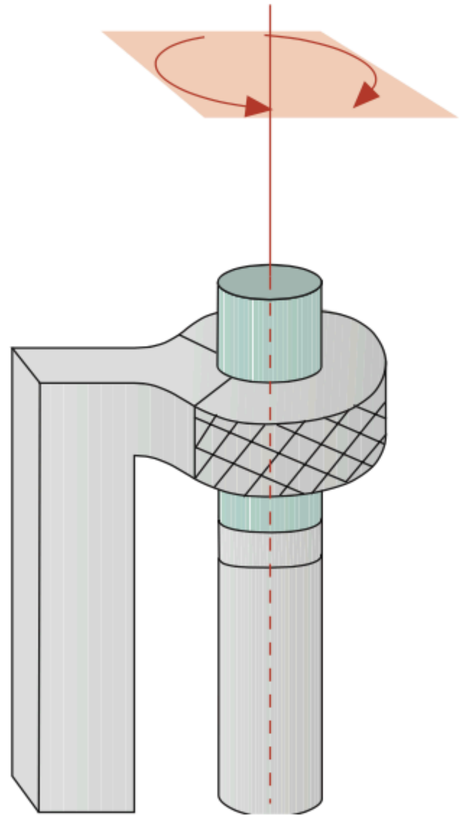

STAW PŁASKI

Ruchomość w stawie płaskim jest bardzo ograniczona w wielu płaszczyznach.

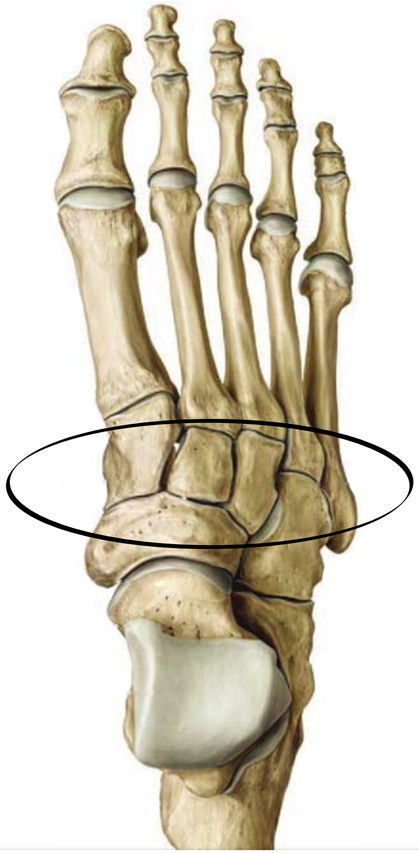



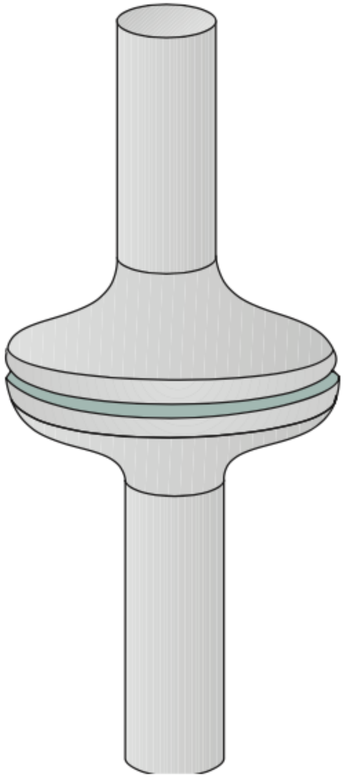

staw pomiędzy kośćmi stępu i pomiędzy kośćmi nadgarstka

STAW SIODEŁKOWY

Pozwala na dużą ruchomość - umożliwia wykonywanie odwodzenia, przywodzenia, przeciwstawiania, odprowadzania i obwodzenia kciukiem.



staw nadgarstkowo-śródręczny kciuka

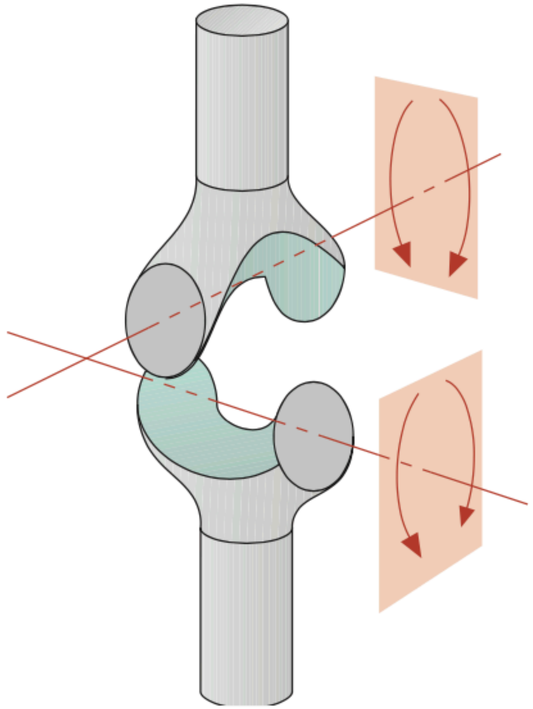

STAW ELIPSOIDALNY

Umożliwia: zginanie i prostowanie oraz odwodzenie i przywodzenie.

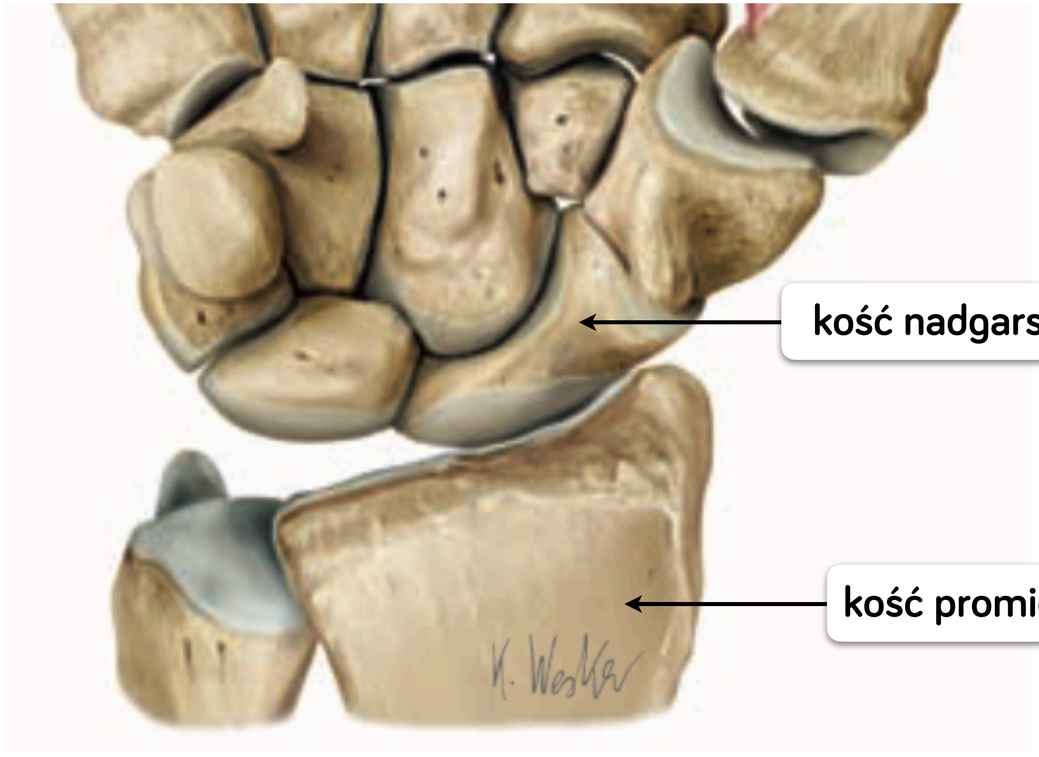

staw promieniowo-nadgarstkowy

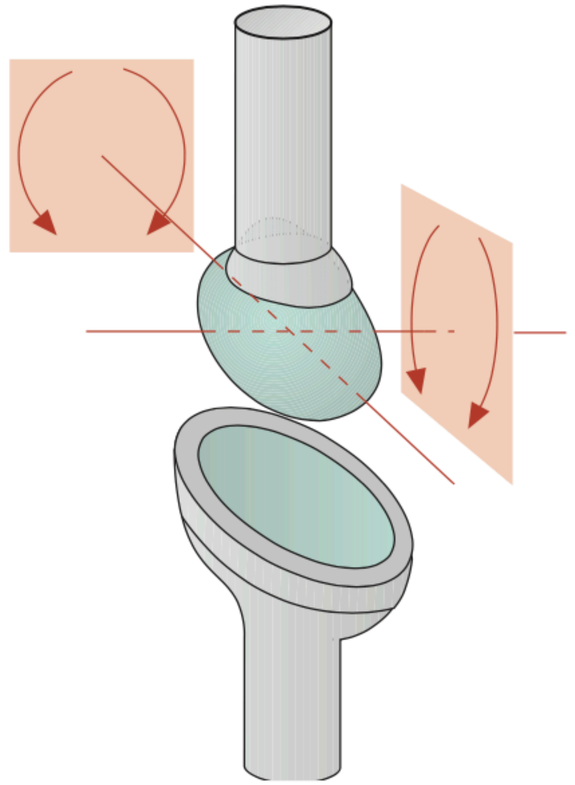



WPŁYW ODŻYWIANIA I SUPLEMENTACJI NA STAN KOŚĆCA

SOLE MINERALNE I WITAMINY



Wapń i fosfor - sole mineralne, które wchodzą w skład związków budujących kości. Odpowiadają za jej twardość.

Witamina D_3 - wzmaga wchłanianie wapnia z przewodu pokarmowego do krwi. Wapń jest podstawowy składnikiem budulcowym i mineralnym kości.

Witamina C - niezbędna do produkcji cząsteczek kolagenu, który zapewnia elastyczność kościom, ścięgnom, więzadłom.